BOISSEVAIN

—

BEITRAGE ZUR ANATOMIE UND HISTOLOGIE VON DENTALIUM

SMITHSONIAN
LIBRARIES

SMITHSONIAN INSTITUTION LIBRARIES
SMITHSONIAN INSTITUTION LIBRARIES
SMITHSONIAN INSTITUTION LIBRARIES
SMITHSONIAN INSTITUTION LIBRARIES
SMITHSONIAN INSTITUTION LIBRARIES
SMITHSONIAN INSTITUTION LIBRARIES
SMITHSONIAN INSTITUTION LIBRARIES
SMITHSONIAN INSTITUTION LIBRARIES
SMITHSONIAN INSTITUTION LIBRARIES
SMITHSONIAN INSTITUTION LIBRARIES
SMITHSONIAN INSTITUTION LIBRARIES
SMITHSONIAN INSTITUTION LIBRARIES

SMITHSONIAN INSTITUTION LIBRARIES
SMITHSONIAN INSTITUTION LIBRARIES

rded
L
30.8
68X
OLL.
Ex libris
Brockmann-Jerosch
Zool. File 115

Beiträge zur Anatomie und Histologie von Dentalium.

Division of Mollusks
Sectional Library

Von

Maria Boissevain
aus Amsterdam.

Mit 3 Tafeln.

Abdruck aus der Jenaischen Zeitschrift für Naturwissenschaft.
Bd. XXXVIII. N. F. XXXI. 1903.

Jena
Verlag von Gustav Fischer
1903.

Beiträge zur Anatomie und Histologie von Dentalium.

Von

Maria Boissevain
aus Amsterdam.

Mit 3 Tafeln.

Abdruck aus der Jenaischen Zeitschrift für Naturwissenschaft.
Bd. XXXVIII. N. F. XXXI. 1903.

Jena
Verlag von Gustav Fischer
1903.

SMITHSONIAN INSTITUTION
333834
SEP 11 1946
NATIONAL MUSEUM

Inaugural-Dissertation

zur

Erlangung der philosophischen Doktorwürde

vorgelegt der

Hohen philosophischen Fakultät

(mathematisch-naturwissenschaftliche Sektion)

der

Universität Zürich

von

Maria Boissevain

aus Amsterdam.

Begutachtet von Herrn Professor Dr. A. LANG.

Meinen Eltern.

Meine Untersuchung betrifft das im Golfe von Neapel vorkommende Dentalium entalis L., das mir durch Vermittelung der Zoologischen Station zu Neapel als solches in konserviertem Zustande zugeschickt wurde. Die Fixation von Dentalium scheint äußerst schwer zu sein; doch erhielt ich sehr schön ausgestreckte Exemplare, die mit Cocain betäubt und hernach in Eisessigsäure und zur weiteren Fixation noch eine halbe Stunde in Chromsäure gelegt worden waren. Andere Fixationsmittel waren: Flemmingsche Lösung, Hermannsche Lösung, Sublimat-Eisessigsäure, Sublimat-Alkohol. In Hermannscher Lösung waren die Präparate äußerst brüchig geworden; weitaus die günstigsten Resultate ergaben die durch die beiden letztgenannten Fixiermittel erhaltenen Exemplare.

Die aus vergleichend-anatomischen Gründen höchst wichtige Gattung Dentalium ist von Lacaze-Duthiers, Fol, Plate, Thiele, Pelseneer und anderen Forschern ausführlich beschrieben worden. Als ich mich diesen Winter mit der Anatomie von Dentalium beschäftigte, stieß ich einerseits auf einige neue Tatsachen, anderseits war es mir möglich, einige schon gemachte Beobachtungen zu ergänzen. Aus diesem Grunde ist diese Arbeit nicht sowohl ein zusammenhängendes Ganzes, als vielmehr eine Reihe von einzelnen Beobachtungen.

Der Fuß.

An gut konservierten Exemplaren von Dentalium ist der Fuß über seine ganze Fläche mit Cilien bedeckt. Hat er sich weit ausgestreckt, so ist das Epithel sehr flach, und sind die Wimpern weniger deutlich zu sehen. Trotzdem lassen sie sich immer nachweisen.

Regelmäßig, auf kurze Abstände voneinander gelagert, liegen einzellige Drüsen, die zwischen den Epithelzellen nach außen münden. Sie durchsetzen die zirkuläre und longitudinale Muskelfaserschicht, erstrecken sich aber nie tiefer als diese letztere. Sie sind wechselnd von Gestalt je nach dem Kontraktionsgrade dieser Schichten: lang und schlauchförmig bei kontrahiertem, rund und birnförmig bei ausgestrecktem Fuße. Sie nehmen äußerst schwer Farbstoffe in sich auf, zeigen aber in Eisen-Hämatoxylin einen schwarzen, fein granulierten Inhalt. Der Kern ist immer deutlich nachweisbar in der Basis der Drüsenzelle.

Der Mantel.

Pigment. Nach Abpräparieren oder Entkalken der Schale werden kleine Pigmentflecken rings an der Basis des Mantels sichtbar, unterhalb der Ringfurche, welche den vorderen Wulst von der Matrix der Schale scheidet. Sie haben eine schwach braune Farbe und sind untereinander durch weniger deutliche Pigmentbrücken verbunden. Dentalien, die in Sublimat fixiert wurden, zeigten diese Pigmentierung am schönsten. Meistens sind 9 Flecken vorhanden, was gerade stimmt mit der Zahl der Längsrippen auf der Schale von Dentalium entalis. Auf Schnitten liegt das Pigment unter der Epidermis, als zahlreiche dunkle Körnchen zwischen den Bindegewebszellen.

Drüsen. Plate unterscheidet an dem Mantel drei Regionen von verschiedener histologischer Struktur, eine drüsige, eine gallertige und eine muskulöse. Die Einteilung scheint mir etwas künstlich, denn in Wirklichkeit besteht der ganze vordere Mantelwulst aus gallertigem Bindegewebe, wie das auch auf der Abbildung, welche Plate (7, Fig. 2) davon gibt, ersichtlich ist, und unterscheidet sich nur der Rand von dem übrigen Teile des Wulstes durch die Anwesenheit zahlreicher Drüsen und Muskeln. Nach Fol finden sich im Mantelwulste zwei verschiedene Sorten von einzelligen Drüsen. Plate unterscheidet deren drei. Beide Forscher unterscheiden 1) hantelförmige Drüsen, 2) keulenförmige Drüsen (ich übernehme Plates Nomenklatur). Letztere werden von Plate in zwei Unterarten gesondert, in helle und dunkle. Ich glaube aber Fol darin zustimmen zu müssen, daß es keinen funktionellen Unterschied zwischen diesen hellen und dunklen keulenförmigen Drüsen gibt, sondern daß es sich hier um Drüsen handelt, die

sich in verschiedenem Grade von Aktivität befinden. Die hellen keulenförmigen Drüsen sind der Innenseite des Mantelwulstes mehr zugekehrt, und ihre hinteren, angeschwollenen Körperenden liegen daher zwischen den dort anwesenden zirkulären Muskelfibrillen, während die dunkleren mehr der Außenseite zugekehrt und in dem rein gallertigen Bindegewebe eingebettet sind. Bei Kontraktion des Mantels, z. B. nach plötzlicher Abtötung des Tieres durch Fixation, werden die erstgenannten Drüsen sich wahrscheinlich am stärksten entleeren. An einem Exemplar, wo der Mantel sich wenig kontrahiert hat, ist auch die Grenze der hellen und dunklen Drüsen weniger deutlich ausgeprägt, so daß die beiden Arten gemischt auftreten. Auch ist an einem Präparat, das mit Eisen-Hämatoxylin gefärbt wurde, in einzelnen Drüsen ein allmählicher Uebergang von dem dunklen, feinkörnigen Sekret nach dem hellen, grobkörnigen wahrzunehmen.

Sinnesepithel. Unerwähnt blieb in den bisherigen Arbeiten eine ringförmige Zone von Wimperzellen, die ich für Sinnesepithelzellen halte (Fig. 8). Sie liegt gerade an der Stelle, wo das der Innenseite zugekehrte, drüsenfreie Mantelepithel im Bereiche des Randwulstes sich nach dem vorderen, drüsenreichen Mantelrande umbiegt. Diese Zone, die fortlaufend den ganzen Umfang des Mantels entlang geht, wird in ihrer Breite von 5—6 Epithelzellen gebildet, die größer und heller sind als die sie umgebenden Epithelzellen und außerdem sehr feine und zahlreiche Cilien tragen, die ein wenig kürzer sind als die Zellen selbst. Hat das Tier sich in seinen Mantel resp. Schale zurückgezogen, so liegen diese Zellen grade rings um den feinen Kanal, welcher als letzte Kommunikation für das ausfließende Atmungswasser zwischen den Mantelfalten offen bleibt. In Fig. 8 gebe ich eine Abbildung dieser Zellen. Leider konnte ich nicht mit Sicherheit unterscheiden, ob die Fasern, die man bis an die Basis der Epithelzellen verfolgen kann, Bindegewebs- oder Nervenfasern sind.

Was die zweite Drüsenzone, die dem inneren Epithel des Mantels angehört, betrifft, so scheint es mir, daß die Verhältnisse etwas anders liegen, als sie von Fol (2) und Plate (7) beschrieben worden sind. Fol meint, es wäre an dieser Stelle nur „un épithélium à caractère glandulaire bien plutôt qu'un amas de glandes unicellulaires", während Plate außer diesen drüsenartigen Epithelzellen große, dunkle, retortenförmige Drüsen nachwies, die zwischen ihnen ausmünden. An einigen gut konservierten Präparaten war es mir aber möglich zu konstatieren, daß die von den

beiden Forschern als Epithelzellen aufgefaßten Bildungen Bindegewebszellen sind, die sich an vielen Stellen epithelartig angeordnet haben. Diese Zellen sind groß, erscheinen immer sehr hell und auf den meisten Präparaten blasenartig angeschwollen. Sie pressen die sehr niedrigen Epithelzellen zusammen in der Weise, daß sehr oft der Kern der Epithelzelle zwischen zwei Bindegewebszellen zu liegen kommt, während der Epithelzellkörper sich als eine dünne Membran über die Bindegewebszelle ausspannt. Das ist höchst wahrscheinlich die dünne Cuticula, welche PLATE an seinen Epithelzellen beobachtet hat. Fig. 6 gibt ein Bild dieser Drüsenzone, so wie sie an vielen meiner Präparate zu beobachten war. Die Epithelzellen tragen ein zartes Wimperkleid, das an vielen Stellen unterbrochen wird durch die Ausmündungen der zahlreichen, dunklen, retortenförmigen Drüsen, die PLATE zuerst beschrieben hat. Daß die Zellen, die ich als Bindegewebszellen erkannte, sich mit an der Sekretion beteiligen würden, ist nicht wahrscheinlich, vielmehr liegt ihre Funktion darin, als ein elastisches Stützgewebe zu dienen für die überaus zahlreichen Drüsenzellen. Mehrmals habe ich gesehen, daß die Entleerung dieser Drüsenzellen sehr plötzlich zu stande kommt. Das Sekret lag dann in der Mantelhöhle angehäuft, während die Drüsenzellen ganz leer waren und nur als sehr zarte Membranen bestehen blieben. Wären die Bindegewebszellen nicht da, so würde nach der Entleerung die Drüsenzone sehr leicht zerrissen werden.

Der Pavillon.

Die äußere Form des Pavillons oder der häutigen Hohlkehle, wie sie von PLATE benannt wurde, ist von LACAZE-DUTHIERS (4, p. 324) aufs genaueste beschrieben worden. Seither hat LÉON (5) eine ausführliche histologische Beschreibung gegeben, der ich aber nicht in allen Punkten beistimmen kann.

Das Hinterende von Dentalium[1]), das auf einem Querschnitt nur die paarigen Rückenmuskeln, die Gonade und eine Fortsetzung

1) Ich habe mich bei der Beschreibung immer an die von LACAZE-DUTHIERS angewandte Orientierung des Tieres gehalten, worin auch PLATE ihm nachgefolgt ist. Die große Mantelöffnung wird als vorn bezeichnet, die kleine als hinten, die konkave Körperfläche als dorsal, die konvexe als ventral.

der Mantelhöhle enthält, verschmälert sich allmählich, bis es sich plötzlich erweitert und den sogenannten Ringwulst bildet, welcher an der Basis des Pavillons liegt. Es ist das die Stelle, wo sich die Rückenmuskeln an der Schale anheften, und überhaupt die einzige Stelle, wo das Tier an der Schale befestigt ist. Auf einem Längsschnitt (Fig. 1) durch den Ringwulst ist das Haftepithel deutlich erkennbar, das sich ziemlich plötzlich von dem gewöhnlichen Körper resp. Mantelepithel abgrenzt. Die Kerne desselben sind groß und hell und stehen schräg auf der Fläche des Wulstes. Das Protoplasma färbt sich immer intensiv und den Muskelfasern auffallend gleich. So werden die Zellen, ausgenommen die Kerne, die hell bleiben, in Eisen-Hämatoxylin tiefschwarz, während sie in pikrinsaurem Fuchsin gelbe Farbe annehmen.

Die Mantelhöhle mündet durch die Mitte des Wulstes nach außen. Sie hat hier eine sichelförmige Gestalt, und ihre Ausmündungsstelle liegt nicht in der Verlängerung der Mantelhöhle selbst, sondern mehr dorsalwärts, wie auf Fig. 1 ersichtlich ist. Sie teilt den Ringwulst dadurch in 2 halbmondförmige Klappen, von welchen die ventrale etwas mehr nach hinten resp. nach oben liegt. Auf der dorsalen Seite erhebt sich nach hinten zu der eigentliche Pavillon. Eine Ringfurche (Fig. 1 *h*) zeichnet ihn deutlich vom Wulste ab. Diese Ringfurche, die schon von Lacaze-Duthiers erwähnt worden ist, liegt an der Stelle, wo das Haftepithel (Fig. 1 *i*) der Rückenmuskeln plötzlich aufhört und in das äußerst feine und zarte äußerliche Epithel des Pavillons übergeht. Der Pavillon ist mit einem Eßlöffel oder richtiger mit einer Schaufel verglichen worden. Fig. 1 zeigt das Hinterende von Dentalium auf einem Medianschnitt. Wäre der sagittale Schnitt etwas mehr lateral ausgefallen, so würde man auch auf der Ventralseite den Pavillon im Längsschnitt zu sehen bekommen.

Was den histologischen Bau des Pavillons betrifft, so ist darüber folgendes zu sagen.

In dem Wulste liegt ein zirkulärer Blutsinus[1]), der einerseits mit der untern Mantelgefäßbahn, anderseits mit dem dorsal gelegenen Sinus genitalis in Verbindung steht. (Fig. 1 und 2). Aus

---

1) Auch die Bezeichnungen Sinus, Gefäße und Lakunen werden hier im Sinne Lacaze-Duthiers' angewendet. Sie geben nur Verschiedenheiten der Größe und Gestalt an, nicht aber Unterschiede hinsichtlich der Natur ihrer Wandungen.

ihm nimmt eine Gefäßbahn ihren Ursprung, die in der dorsalen Mittellinie des Pavillons verläuft (Fig. 2 *k*).

Der Pavillon wird von 2 kräftigen Nerven versorgt (Fig. 1 und 2 *g*), die aus dem Visceralganglion herstammen. Diese beiden Stämme sind in dem Hinterende des Tieres, das die Gonade enthält, äußerst schwer zu verfolgen. In dem Wulste werden sie aber deutlich sichtbar und enthalten mehrere Ganglienzellen, an einer Stelle sogar so viele, daß man von einer gangliösen Anschwellung reden könnte. Sie verlaufen weiter als 2 sehr dicke Stränge mit zahlreichen Verzweigungen, rechts und links im Pavillon. Wegen der starken Kontraktion, in der man den Pavillon fast immer bekommt, haben die Nerven sich buchtig gewunden und schlängeln sich zwischen den Trabekeln des Bindegewebes. Sie erschweren hierdurch das Verständnis des histologischen Bildes bedeutend, das auch sonst wegen der starken Kontraktion der Gewebe nicht leicht aufzuklären ist. Sehr schön kann man in diesen kontrahierten Nerven die Kerne der Nervenfibrillen wahrnehmen, deren Vorhandensein Plate gegen Fol verfochten hat. Hier und da liegen Ganglienzellen zwischen den Fibrillen.

Die Muskulatur ist von Léon (5) richtig dargestellt worden. Daß auf dem Querschnitt (Fig. 2 *n*) außer den dorsalen und ventralen subepithelialen Längsfasern auch einige in anderer Richtung gezeichnet sind, kommt daher, daß der Schnitt in der Nähe der Basis liegt und dadurch schon einzelne Fasern des Wulstes getroffen worden sind.

Das Epithelium der Innenfläche hat sich auch infolge der Kontraktion in zahlreiche Falten gelegt. Auf einem Längsschnitt (Fig. 1) erscheinen die Falten als ebensoviele Epithelzotten. Diese Zotten sind so klein, daß höchstens 5—6 Epithelzellen an ihrem Aufbau teilnehmen. Die Epithelzellen sind niedrig, weniger hoch als breit, mit rundlichen, hie und da ovalen Kernen. Die nach außen gekehrte Seite der Zellen ist fein granuliert. Ob das Pigment ist, wie Léon behauptet, kann ich nicht mit Sicherheit sagen.

Das Epithelium der Außenseite ist ein sehr feines Cylinderepithel; die Zellen sind zahlreich und sehr klein im Vergleich mit den übrigen Zellen des Pavillons. Sie haben sich nicht wie die der Innenfläche in Falten gelegt, doch ist die Oberfläche an vielen Stellen gerunzelt. Léon hat sowohl in dem Epithel der Innen- als der Außenseite das Vorkommen von Becherzellen erwähnt. Ich glaube das aber in Zweifel ziehen zu müssen. Auf einem Quer-

schnitt (Fig. 2) zeigt das innere Epithel ein äußerst konfuses Bild von Epithelzellen, die in allen Richtungen durchgeschnitten sind. Ziemlich oft trifft man die Ausführungsgänge der Schleimzellen, die im Bindegewebe liegen; aber von Becherzellen fand ich hier ebenso wie in der Außenseite nie eine Spur.

Das Bindegewebe, das sich zwischen den beiden Epithelschichten ausspannt, scheint mir ein typisches Molluskenbindegewebe zu sein, wie es von Flemming (1, p. 463) zuerst richtig beschrieben worden ist. Er beschreibt es folgendermaßen: „Es ist ein Netz zarter, stellenweise selbst linienartig dünner Bälkchen, in oder an deren Knotenpunkten hie und da Kerne mit wenig Protoplasma liegen; in jedem Maschenraum aber, und meist ihn ganz ausfüllend, steckt eine große blasse Zelle mit kleinem Kern". Weiter sagt er, daß das Hautgewebe der Cephalophoren unter denselben Typus fällt — daß aber die Maschenräume des Netzes sich ausgeweitet haben zu großen Schleimdrüsenzellen. Diese letzte Beschreibung zeigt die meiste Uebereinstimmung mit dem Zustande, wie er bei Dentalium angetroffen wird, — nur mit einigen Einschränkungen. Durch die schmale, lamellenartige Ausbildung des Pavillons ist zwischen den beiden Muskelschichten nur Platz für eine Reihe nebeneinander liegender Bindegewebsmaschen. Die darin befindlichen Schleimdrüsenzellen (Fig. 1—2) münden alle nach außen, und da es hier keine tiefer liegende Schicht von Bindegewebe mehr gibt, stehen auch keine tiefer liegenden Schleimdrüsenzellen mit ihnen in Kommunikation, wie das nach Flemming bei Cephalophoren der Fall ist. Daß die nebeneinander liegenden Schleimdrüsenzellen miteinander kommunizieren, scheint mir nach aufmerksamer Beobachtung nicht der Fall zu sein. Wohl findet man an schlecht erhaltenen Präparaten den Zellinhalt verflossen, und kommunizieren die Zellen dann scheinbar untereinander; doch an gut konservierten sind sie durch deutliche Konturen voneinander geschieden. Andere Schleimmassen als diese infolge der ungenügenden Konservierung auftretenden habe ich im Bindegewebe nicht angetroffen. Es sei darum an dieser Stelle schon erwähnt, daß ich nicht im stande bin, die von Léon gemachte Beobachtung, nach welcher es Schleimmassen gibt, die den von Rawitz an Arca diluvium beschriebenen entsprechen würden, zu bestätigen.

Ueber die Art und Weise der Ausmündungen der Schleimdrüsenzellen habe ich leider nicht ganz ins klare kommen können. Die Mündungsschläuche sind immer deutlich wahrzunehmen. Ich

konnte aber nicht mit Sicherheit feststellen, ob die Schläuche interepitheliale Lücken oder Fortsetzungen der Drüsen selbst sind. Sind die Schleimdrüsenzellen von Dentalium identisch mit den von Flemming beschriebenen, dann sollten sie in Becherzellen übergehen — was ich nie gesehen habe. Sind aber die Ausmündungsschläuche Fortsetzungen der Zelle selbst, so könnte man die Schleimdrüsenzellen von Dentalium mit den Ausmündungszellen der Flemmingschen Schleimdrüsen vergleichen. Ich tue das aber besser nicht, weil Flemming diese Zellen als Becherzellen, d. h. als epithelartige Gebilde auffaßt, während ich an der bindegewebigen Natur der Schleimdrüsen von Dentalium festhalte. Verstehe ich die Bemerkungen von Rawitz (8, p. 473) recht, so nimmt dieser Forscher die Zusammengehörigkeit der Schleimdrüsenzelle mit der Becherzelle (daß also die erste in die letzte ausmünden würde) nicht als allgemeine Regel bei den Acephalen an. In welcher Weise der genannte Forscher sich dann aber vorstellt, daß die Schleimdrüsenzellen nach außen münden — ja ob sie überhaupt nach außen münden, ist mir nicht klar geworden.

Daß die nach außen mündenden Schleimdrüsenzellen von Dentalium bindegewebiger Natur sind, glaube ich um so mehr verteidigen zu können, weil auch an anderen Stellen des Körpers von Dentalium, die ich nachher beschreiben werde (Anus und Subradularorgan), sich Bindegewebselemente innerhalb des Epithels lagern können. Außer den Schleimzellen kommen noch zwei Arten von einzelligen Drüsen im Pavillon vor. Die eine Art besteht aus birnförmigen Drüsen (Fig. 1—2 *e*), die sehr oft in zwei longitudinalen Reihen rechts und links von der medianen Blutgefäßbahn liegen. Das ist aber nicht immer der Fall, sondern mehrmals findet man sie über den ganzen Querschnitt verbreitet. Es scheint aber, daß ihr ganzes Vorkommen starken Variationen unterliegt, denn bei manchen Exemplaren waren sie massenhaft vorhanden, während sie in anderen schwer nachzuweisen waren. Sie sind ein wenig größer und regelmäßiger von Form als die Schleimzellen. Mit Safranin färben sie sich intensiv rot, und der Inhalt scheint leicht granuliert; in pikrinsaurem Fuchsin werden sie glänzend homogen gelb; am schönsten sind sie aber in mit Eisen-Hämatoxylin gefärbten Präparaten zu sehen. Sie werden dann tiefschwarz, einzelne mit deutlichem Kern, und unterscheiden sich scharf von den blassen Schleimdrüsenzellen.

Die zweite Art (Fig. 1 *o*) liegt in dem ventralen Abschnitt des Wulstes. Ihre Lage wurde zuerst von Fol (2) richtig dargestellt.

Er beschreibt sie folgendermaßen; „Elles (die Drüsen) débouchent ici pêle-mêle dans une zone assez étroite. Sur une coupe longitudinale elles forment un éventail, le fond des glandes représentant la partie étalée, leurs canaux excréteurs, la partie d'éventail qu'on tient à la main.“ Um diese Beschreibung mit der Figur 1 übereinstimmen zu lassen, muß man sich vorstellen, daß sich die Rinne zu einer engen Spalte verschmälert hat, wie das der Fall ist, wenn die Mantelhöhle in breiter Kommunikation mit der Außenwelt steht. Fol scheint aber der Meinung zu sein, daß hier zwei Drüsensorten nebeneinander vorkommen, beide vergleichbar mit denen, welche im vorderen Mantelwulst angetroffen werden. Ich habe immer nur eine Art von Drüsen an dieser Stelle gefunden, und zwar nur solche, die eine Aehnlichkeit mit den keulenförmigen Drüsen aus dem vorderen Mantelwulst zeigen. Auch Léon (5) beschreibt nur das Vorkommen dieser einen Art.

An der nach innen gekehrten Seite dieser Drüsenzone liegt eine Reihe von hohen Epithelzellen; sie umgeben in einem Halbkreis die Einführungsöffnung der Mantelhöhle an der Ventralseite. Im Querschnitt besteht diese Zone aus ungefähr 7 oder 8 Zellen, die sich kuppelförmig nach außen wölben (Fig. 1 *p*). Sie haben eine deutliche Cuticula und tragen ein kurzes, starkes Wimperkleid. Die Kerne sind groß und zeigen ein gut differenziertes, zentral gelagertes Kernkörperchen. Lacaze-Duthiers fand beim Embryo auf den halbmondförmigen Klappen eine Anhäufung von großen Cilien oder, wie er sagt, vielmehr Geißeln, die einen starken Wasserstrom von hinten nach vorn bewirken. Er sprach die Vermutung aus, daß beim erwachsenen Tiere diese Gebilde auch noch vorkommen. Die soeben erwähnte Wimperepithelzone könnte somit ein letzter Rest dieses embryonalen Cilienkleides sein. Ihre Funktion scheint mir aber nicht mehr mit der Bewegung des Wassers zusammenzuhängen, sondern vielmehr der Natur eines Sinnesorganes zu entsprechen.

Die Verdauungsorgane.

Ueber die Muskulatur der Darmwand herrschen zwei verschiedene Ansichten. Nach Fols Angabe ist der ganze Darm von dem Munde bis zum After von einer strukturlosen, elastischen Membran eingehüllt; an einzelnen Stellen nur begleiten Muskel-

bündel das Darmrohr und verbinden die Darmschlingen untereinander. Nach Plate folgt auf das Epithel eine dünne Schicht von Ringfasern, die er für Muskeln hält. Ich kann ihm darin völlig beipflichten. Unter den Darmepithelzellen liegen in kurzen Abständen voneinander sehr platte Kerne, zwischen denen sich eine scheinbar strukturlose Membran ausspannt. In typischen Muskelreagentien, wie pikrinsaurem Fuchsin und Eisen-Hämatoxylin wies diese Membran eine deutlich fibrilläre Struktur auf. Wir haben es hier also gewiß mit kontraktilen Ringfasern zu tun. Im übrigen schließe ich mich der Beschreibung Fols an.

Das Subradularorgan wurde zuerst als solches durch Thiele (11) erkannt, indem er dasselbe mit dem Subradularorgan der Chitonen verglich. Genannter Forscher beschreibt es als ein 33 μ hohes Flimmerepithel, das aus Sinnes- und Stützzellen besteht und unter welchem sich Ganglienzellen ausbreiten. Weiter erwähnt er das Vorkommen von großen Schleimzellen in der Umgebung des Sinnesepithels. Plate (7) gibt eine Ergänzung, indem er von einem zweihügeligen Sinnesorgan spricht, wovon jeder Hügel einer schmalen Falte aufsitzt. Näheres über die Natur des Sinnesepithels erwähnt er nicht. Zwischen diesen beiden Hügeln findet sich aber ein Geschmacksbecher (Fig. 3 *v*). Es gibt nur einen, er ist aber ziemlich groß und bildet daher doch eine bedeutende Sinnesfläche. Da ich die Zellen nicht isoliert habe, so kann ich nichts über die Natur der einzelnen Zellen sagen; doch scheint es mir, daß dieser Becher außerordentlich viel Uebereinstimmung hat mit dem von Béla Haller (3) an Chiton beschriebenen, und glaube ich, daß, was er über die Natur der beiden ihn aufbauenden Elemente, Sinneszellen und Stützzellen, sagt, auch ganz auf Dentalium bezogen werden kann. Die beiden Hügel sind also als Folge der Vertiefung des Geschmacksbechers aufzufassen. Daß die Hügel Falten aufsitzen, ist ganz richtig; aber diese Falten überragen die Hügel seitlich und auch etwas von hinten, so daß man sagen kann, daß der sinnesepitheltragende Abschnitt des Subradularorganes in einer Art napfförmigen Hervorwölbung der Pharynxwandung liegt. Der Napf wäre dann nach der vorderen, der Mundöffnung zugekehrten Seite mehr offen.

In dieser napfförmigen Hervorwölbung werden die von Thiele erwähnten großen Schleimzellen hauptsächlich angetroffen. Diese Zellen (Fig. 3 *m* und 4 *m*) sind kreisrund und erscheinen an vielen Präparaten als helle Gebilde. Ihr Kern liegt meist zentral und färbt sich intensiv. Sie sind äußerst zahlreich vorhanden und liegen

in Klümpchen, öfters auch in Reihen beieinander. Am auffallendsten ist aber, daß diese Zellen offenbar nach außen wandern oder sich zwischen den Epithelzellen der Falten lagern und von da aus ihr Sekret in den Pharynx ausfließen lassen. Man sieht in dem Pharynx auch wohl Sekretmassen liegen, die noch die Form der Zelle beibehalten haben und im Begriffe sind sich zu verflüssigen. Ich halte es daher für wahrscheinlich, daß die ganze Zelle sich verflüssigt und dabei zu Grunde geht.

Rawitz (8, III. Teil, p. 30) hat derartige Zellen im Sipho von Cardium edule gesehen, und seine Beschreibung stimmt ziemlich genau mit dem Befunde bei Dentalium. Nur verhält sich das Protoplasma der Zellen etwas anders. Solange die Zellen noch nicht ihre Wanderung angefangen haben, ist das Protoplasma homogen und enthält nur hie und da einige Körnchen. Die erste Veränderung, die an ihnen merkbar wird, ist eine Granulierung, die immer stärker wird, je weiter die Zellen durch das Epithel rücken (Fig. 4). Der Kern ist in dem letzten Stadium verschwunden, wie das auch Rawitz von Cardium edule angibt. Dieser Vorgang ist an Präparaten, die mit Boraxkarmin, Hämatoxylin, Safranin, Eosin oder mit pikrinsaurem Fuchsin gefärbt worden sind, zu beobachten. Weitaus am schönsten reagiert der Zellinhalt aber auf Erythrosin, so daß man alle Uebergangsstufen deutlich wahrnehmen kann. Auf diese Zellen habe ich hingewiesen bei der Beschreibung der Schleimdrüsenzellen im Bindegewebe des Pavillons. Es sei hier noch gesagt, daß Rawitz diese beiden Arten von Schleimdrüsenzellen für identisch hält.

Enddarm. Die regelmäßigen Schluckbewegungen, welche Lacaze-Duthiers an dem Enddarm auftreten sah, brachten ihn dazu, diesem Teil eine respiratorische Funktion zuzuschreiben. Er faßt den erweiterten Endabschnitt mit der Rektaldrüse und der Oeffnung nach außen als Kloake auf, während der eigentliche Anus mehr nach hinten, ungefähr an der Einmündungsstelle der letztgenannten Drüse liegen würde. Das eingesogene Wasser würde dann zum Teil der Atmung dienen, zum anderen Teil würde es sich durch die Wandung der Kloake und vielleicht auch der Rektaldrüse in den Perianalsinus pressen und einen Flüssigkeitsersatz für das durch die Wasserporen ausgeströmte Blut liefern. Hinsichtlich dieser Hypothese haben Fol und Plate sich sehr vorsichtig ausgesprochen. Beide verwerfen die Möglichkeit, daß Wasser auf diese Weise dem Organismus zugeführt werden könnte, scheinen aber geneigt zu sein, der Kloake eine respiratorische Rolle

zuzuschreiben. Auf ihre Angaben sich stützend, spricht auch Simroth (10) sich in diesem Sinne aus, indem er für den Namen „Rektaldrüse“ die Bezeichnung „Wasserlunge“ vorschlägt, d. h. also ein Organ annimmt, das zur Atmung dient.

Ich muß aber folgendes hierüber bemerken. Die Kloake wurde von Lacaze-Duthiers beschrieben als „un large tube à parois minces et transparentes“ (6, p. 273), und einige Seiten weiter fügt er der Beschreibung hinzu, daß zahlreiche Muskeln von ihrer Wand ausstrahlen und sich, indem sie den Perianalsinus durchsetzen, an den umliegenden Geweben anheften. Diese Beschreibung ist nicht ganz richtig, denn man würde daraus den Schluß ziehen, daß die Wandung des Rectums s. Kloake nur aus einer dünnen Reihe von Epithelzellen bestehe, was in Wirklichkeit nicht der Fall ist. Die Wand ist im Gegenteil muskulös. Das Epithel wird nach außen von zahlreichen Bündeln von Ringfasern umgeben, und zwischen denselben liegen in großer Anzahl Bindegewebszellen von genau demselben Typus, wie ich sie in den Falten des Subradularorgans gesehen habe. Auch hier kann man alle Wanderungsstadien sehr schön betrachten. Die meisten dieser wandernden Schleimdrüsenzellen liegen in den beiden proeminierenden Lippen des Anus. Ihr Sekret verflüssigt sich dann in der Mantelhöhle. Nach innen zu, die Wandung des Rectums verfolgend, nimmt ihre Anzahl allmählich ab, aber es gibt dennoch immer noch viele, die in das Rectum nach außen wandern. Aus diesen Gründen kann ich den beiden Forschern Fol und Plate in ihrer Meinung, daß in der Struktur des Enddarmes sich nichts gegen eine respiratorische Funktion einwenden lasse, nicht beipflichten. Ist auch die Anwesenheit von Muskulatur allein nicht genügend, um den Gasaustausch zwischen dem Einströmungswasser und der Hämolymphe unmöglich zu machen, so macht doch wohl die Anwesenheit einer großen Anzahl von secernierenden Zellen diese Ansicht sehr unwahrscheinlich.

Doch auch die Histologie der Rektaldrüse trägt wenig zur Stütze für die Hypothese bei. Plates Beschreibung, nach der dieses Organ eine fingerförmig-verzweigte tubulöse Drüse ist, die mit einem einzigen Gang in den Enddarm mündet, kann ich völlig bestätigen. Das Epithel der Schläuche ist nach ihm niedrig, ungefähr kubisch und trägt sehr lange Flimmercilien; über die Funktion dieser Zellen sagt er aber nichts. Fol (2, p. 105) dagegen sagt folgendes: „les cellules épithéliales n'ont pas un caractère glandulaire marqué; d'après le simple examen au microscope, il est

impossible d'indiquer ce que leur sécrétion peut être, ni même d'affirmer que leur fonction soit de sécréter quelque chose." Daß die Zellen aber secernierungsfähig sind, geht zweifellos aus meinen Präparaten hervor. Trotz den vielen Manipulationen, welchen die Präparate notwendig unterliegen müssen, bevor man sie mikroskopisch betrachten kann, sieht man in dem Lumen der Schläuche zwischen den langen Cilien und auch den Epithelzellen aufsitzend schöne, gut erhaltene Vakuolen (Fig. 5 *a*). Diese Vakuolen bestehen aus einer klaren Flüssigkeit, sind ungefähr so groß wie die Epithelzellen selbst und enthalten äußerst kleine, schwarze, unregelmäßige Körnchen, die sehr oft der Peripherie der Vakuole angelagert sind. Die Vakuolen waren nicht auf allen Präparaten wahrzunehmen; waren sie nicht vorhanden, so sah man doch immer die schwarzen Körnchen durch das ganze Organ zerstreut liegen. Es schien mir, daß alle Epithelzellen ohne Ausnahme diese Vakuolen hervorbringen können. Zellen mit äußerst langen und schönen Cilien hatten schon in ihrem Innern eine ziemlich große Vakuole; oder es lag die schon ausgetretene Vakuole einer Zelle so nahe, daß man die Zusammengehörigkeit der beiden nicht anzweifeln konnte, wiewohl auch die letztere ihr Cilienkleid behalten hatte. Anderseits findet man große, geplatzte Zellen ohne Cilien, deren Kern verschwunden ist. Das Sekret sammelt sich in den breiteren Schläuchen und ist auf eosingefärbten Präparaten gut zu sehen. Auf einzelnen Schnitten konnte man einen breiten Saum angehäufter Sekretmassen wahrnehmen, der in das Rectum ausfloß und sich in der Richtung des Afters umbog (Fig. 7). Merkwürdig ist, daß ich nie eine Spur von Geschlechtsprodukten in dieser Drüse gefunden habe, während doch sowohl Fol als Plate sie darin immer antrafen. Ich schreibe das aber der Tatsache zu, daß die von mir untersuchten Exemplare im Dezember und im Februar aufgefischt worden sind und sich daher wahrscheinlich in einer Periode befanden, wo die Geschlechtsprodukte sich nicht nach außen entleerten. Auch in der rechten Niere, in der Plate sonst viele Eier resp. Spermatozoiden fand, habe ich sie immer vermißt.

Scheint mir also nach dem vorher Gesagten die respiratorische Funktion dieses Organs sehr unwahrscheinlich, so kann ich über seine tatsächliche Bedeutung auch nichts Sicheres aufstellen. Eine Tatsache geht aber aus den Beobachtungen zweifellos hervor, daß nämlich durch die Schluckbewegungen des Rectums Wasser aufgenommen und der Rektaldrüse zugeführt werden kann; durch Verschluß des Afters kann das Wasser einige Zeit festgehalten werden.

Mit Bezug auf diese Tatsache wage ich, eine neue Hypothese über die Funktion dieser Drüse aufzuwerfen. Auf einem Querschnitt von Dentalium durch die Region des Rectums fällt sogleich auf, wie außerordentlich fest der rechte Nierensack sich der Rektaldrüse anschmiegt. Die Drüse wölbt sich gegen den Nierensack, so daß dieser eine entsprechende Einbuchtung erhält. Der Nierensack selber mündet an dieser Stelle durch seinen Porus nach außen, während er an der dorsalen Seite in Kommunikation mit der Geschlechtsdrüse steht (Fig. 7 *h*). Zahlreiche Muskelfasern durchziehen in verschiedener Richtung die Rektaldrüse und heften sich einerseits an der Muscularis des Rectums, anderseits an dem Epithel des Nierensackes an (Fig. 7). Auf Fig. 7 kann man die Beziehungen zwischen Rektaldrüse und rechter Niere deutlich wahrnehmen. Sie ist nur eine Ergänzung zu den Figuren, welche Plate (7, Fig. 20) und Pelseneer (6, Fig. 189—190) gegeben haben. Auf Grund dieser Tatsachen scheint es mir nicht unmöglich, daß die Rektaldrüse eine Rolle bei der Ejakulation der Geschlechtsprodukte spielt.

Durch eine temporäre Aufnahme von Wasser wäre die Möglichkeit gegeben, daß die Drüse an Volumen zunehmen und eine Pression auf den angrenzenden Nierensack ausüben würde. Da ich keine geschlechtsreifen lebenden Exemplare erhalten habe, war es mir nicht möglich, diese Meinung durch Beobachtungen zu bestätigen; doch konnte ich nicht umhin, auf die Möglichkeit der erwähnten Funktion hinzuweisen.

Die Zirkulationsorgane.

Ueber das Zirkulationssystem bleibt mir nur wenig zu sagen übrig.

Das Herz ist äußerst dünn und zart, so daß es mir erst nach vieler Mühe gelungen ist, die Verhältnisse desselben festzustellen. Sie stimmen in jeder Hinsicht mit Plates Angaben überein. Das Pericardium heftet sich zum Teil an das Coecum an, dessen Vorhandensein Pelseneer (6) nachgewiesen hat.

Fols Angabe, daß der Perianalsinus mit einem Endothel bekleidet sei, kann ich nicht bestätigen. Die in der Umgebung des Perianalsinus liegenden Organe sind nach außen von zarten Membranen begrenzt, die bindegewebiger Natur sind und spärliche

runde Kerne aufweisen. Fibrillen sind oft gut zu verfolgen und sehen Muskelfasern sehr ähnlich.

An dieser Stelle sei noch das gelegentliche Vorkommen zahlreicher Redien in den Blutbahnen erwähnt. Ich konnte aber nicht bestimmen, zu welcher Distoma-Art sie gehörten.

Die Exkretionsorgane.

Plate ist von seiner früheren Angabe, daß es eine Kommunikation zwischen der linken und der rechten Niere gebe, zurückgekommen. Auch Pelseneer verneinte die Anwesenheit einer Kommunikation. Meine eigenen Beobachtungen führen zu demselben Ergebnis.

An der dorsalen Seite des Magens, ein wenig nach der rechten Seite, wachsen die Geschlechtsdrüse und die rechte Niere einander entgegen. Die von mir untersuchten Dentalien befanden sich, wie ich oben schon erwähnte, in einer Periode von geschlechtlicher Ruhe. Niere und Geschlechtsdrüse habe ich daher nie miteinander verwachsen angetroffen, wie es Pelseneer (6, Fig. 190) dargestellt hat. Doch war immer deutlich wahrzunehmen, wo die Kommunikation stattfinden würde; denn an dieser Stelle hört plötzlich das hohe Nierenepithel auf und geht über in eine zarte Membran, die hie und da einige ovale Kerne enthält (Fig. 7 *c' h*). Eine Eigentümlichkeit dieser Stelle will ich noch wegen ihres konstanten Auftretens erwähnen. Man sieht nämlich auf kurze Abstände voneinander dichte Knäuel von Zellen (Fig. 7 *i*), die dem membranartigen Abschnitt des Nierensackes anliegen. Ueber ihre Natur kann ich weiter nichts sagen; aber man trifft sie zu konstant an, als daß man ihre Anwesenheit als eine Zufälligkeit ansehen könnte. Wahrscheinlich spielen sie eine Rolle bei dem Eintreten der Geschlechtsreife.

Das Nervensystem.

Durch die Untersuchungen von Plate und Thiele sind wir ziemlich genau über den Bau des Zentralnervensystems unterrichtet. Ueber den Verlauf der peripherischen Nerven beschränkt sich unsere Kenntnis noch hauptsächlich auf die Angaben Lacaze-Duthiers'.

Er unterschied am Gehirn eine vordere und eine hintere Anschwellung, worin wir seither durch PLATE die Cerebral- resp. Pleuralganglien zu erblicken gelernt haben. Von der vorderen Hirnanschwellung, die wir als die paarigen Cerebralganglien ansprechen, läßt LACAZE-DUTHIERS außer den 3 paarigen Konnektiven (Cerebropleural-, Cerebropedal-, Cerebrobuccal-Konnektiv) noch einen unpaaren Mantelnerv, ein Paar Mantelnerven und ein Paar Tentakelnerven entspringen. Den unpaaren Mantelnerv glaube ich auf einen Irrtum LACAZE-DUTHIERS' zurückführen zu müssen. An der Stelle, wo dieser Nerv nach ihm seinen Ursprung nehmen würde, befindet sich ein kleiner Muskel, den er wahrscheinlich unter Lupenvergrößerung für einen Nerven gehalten hat. Dieser Muskel inseriert sich an der dorsalen Leibeswand, durchzieht die verkürzte Cerebralkommissur, durchbricht das unter dem Gehirn liegende Muskelblatt, um sich sodann in der Falte des Kiefers auszubreiten (Fig. 3—4 *x*). Er gehört also dem Kiefer an und wirkt antagonistisch auf die ventralen Muskeln des Kiefers, die sich an dem Radulapolster anheften (Fig. 3 *q*). Rechts und links von diesem Muskel, an der Basis der beiden Tentakelschilder, verlaufen die paarigen Mantelnerven (Fig. 3—4 *b*). Etwas mehr nach vorn entspringen die Tentakelnerven (Fig. 3 *c' c'*). Es gibt deren an jeder Seite zwei. Beide sind kräftig entwickelt und verzweigen sich sofort reichlich.

Von den Cerebrobuccalkonnektiven gehen jederseits zwei Nerven zum Rüssel. THIELE hat nur ein Paar nachgewiesen. Das zweite Paar nimmt sehr nahe an den Cerebralganglien seinen Ursprung.

Von den vorderen Buccalganglien geht ein Nervenpaar zum Subradularorgan. Die Nerven bilden sogleich ein neues Ganglion (Fig. 4 *o*), das also dem vorderen Buccalganglion dicht anliegt. Nach PLATE treten diese Nerven nicht von den Ganglien, sondern von der Kommissur ab. Das scheint mir nicht der Fall zu sein. Von der hinteren Hirnanschwellung oder den paarigen Pleuralganglien läßt LACAZE-DUTHIERS außer den Pleurovisceralkonnektiven noch ein Paar Mantelnerven entspringen. Diese Beobachtung stimmt mit der meinigen; nur muß das Vorkommen des Pleuropedalkonnektives, das LACAZE-DUTHIERS noch unbekannt war, dazu erwähnt werden. SIMROTHS Vermutung, daß der Ursprung des hier erwähnten Mantelnervs sich auf das Hirn zurückführen lasse, wird also nicht bewahrheitet.

Zusammenfassung der Resultate.

1) Der Fuß ist über seine ganze Oberfläche mit Wimperepithel bekleidet. Es münden einzellige Drüsen darin aus.

2) An der Basis des Mantels liegen eine Anzahl Pigmentflecken. Wo das der Innenseite zugekehrte Mantelepithel sich nach dem vorderen Mantelrande umbiegt, liegt eine Zone von Sinnesepithel.

3) Die zweite Drüsenzone ist mit Wimperepithel bekleidet; zwischen den Epithelzellen münden einzellige Drüsen nach außen, die von großen Bindegewebszellen gestützt werden.

4) Das Epithel des Pavillons ist ein einfach kubisches oder plattes. Es kommen drei Arten von einzelligen Drüsen vor. Eine Art ist mit der Flemmingschen Schleimdrüsenzelle zu identifizieren; die beiden anderen sind epithelartiger Natur. Im Ringwulst liegt eine Zone Sinnesepithel. Die Nerven sind äußerst stark verzweigt. Es giebt eine mediane Blutbahn, die mit einem Ringsinus in dem Wulste in Kommunikation steht.

5) Die Darmmuskulatur besteht aus einer dünnen Schicht von Ringfasern. Hier und da treten vereinzelte Muskelbrücken auf, die zum Teil die Darmwand als Muscularis begleiten, zum anderen Teil die Darmschlingen untereinander verbinden.

6) Im Subradularorgan liegt ein Geschmacksbecher. Das Organ sitzt einer napfförmigen Falte auf, welche zahlreiche drüsige Bindegewebszellen enthält, die auch in der Analgegend nachgewiesen wurden und deren Sekret sich in dem Pharynx verflüssigt.

7) Plates Angaben über das Zirkulationssystem wurden bestätigt. Ein Trematode kommt gelegentlich in den Blutbahnen vor.

8) Die Kommunikation zwischen Geschlechtsdrüsen und Niere muß bei jeder Periode von Geschlechtsreife aufs neue entstehen. In der Gegend, wo die Kommunikation zu stande kommen wird, liegen eigentümliche Anhäufungen von Zellen, über deren Natur bis jetzt nichts weiter bekannt ist.

9) Von den Cerebralganglien entspringen jederseits:
   a) das Cerebrobuccalkonnektiv; es giebt zwei Nerven zum Rüssel ab;
   b) das Cerebropedalkonnektiv;

c) zwei Tentakelnerven;
d) ein Mantelnerv;
e) das Cerebropleuralkonnektiv;

Von den Pleuralganglien entspringen jederseits:
a) das Cerebropleuralkonnektiv;
b) das Pleuropedalkonnektiv;
c) das Pleurovisceralkonnektiv;
d) ein Mantelnerv.

10) Die Nerven des Subradularorgans stammen direkt aus den vorderen Buccalganglien.

Die vorliegende Arbeit wurde im Zoologischen Laboratorium der Universität zu Zürich zur Erlangung der Doktorwürde angefertigt. Meinem hochverehrten Promotor, Herrn Professor Dr. A. Lang, der mich in gütigster Weise durch Rat und Belehrung unterstützte, bin ich zu tiefstem Dank verpflichtet. Angenehm ist es mir, an dieser Stelle auch Herrn Dr. K. Hescheler, der mir in mikrotechnischer Hinsicht manchen wertvollen Ratschlag erteilte, meinen herzlichen Dank auszusprechen.

Verzeichnis der citierten Litteratur.

1) Flemming, W., Ueber Bindesubstanz und Gefäßwandung im Schwellgewebe der Muscheln. Archiv f. mikr. Anat., Bd. XIII, 1877, p. 818.
2) Fol, H., Sur l'anatomie microscopique du Dentale. Arch. de Zool. expér. et gén., Ser. 2, Tome VII, 1889, p. 91.
3) Haller, B., Die Organisation der Chitonen der Adria. I. Arb. aus d. zool. Inst. Wien, Bd. IV, 1882. II. ibid. Bd. V, 1884, p. 15.
4) Lacaze-Duthiers, H., Histoire de l'organisation et du développement du Dentale. Annales d. Sc. nat., Zoologie, Tome VI, 1856, p. 225 u. 319; Tome VII, 1857, p. 1 u. 171.
5) Léon, N., Zur Histologie des Dentaliummantels. Jenaische Zeitschrift, Bd. XXIX, p. 411.
6) Pelseneer, P., Recherches morphologiques et phylogénétiques sur les Mollusques archaiques, Gand 1898, p. 58.
7) Plate, L., Ueber den Bau und die Verwandtschaftsbeziehungen der Solenoconchen. Zool. Jahrb., Bd. V, 1892, p. 301.
8) Rawitz, B., Der Mantelrand der Acephalen. Erster Teil: Ostreacea. Jenaische Zeitschrift, Bd. XXII, 1888, p. 415. — Zweiter Teil: Arcacea, Mytilacea, Unionacea. Jenaische Zeitschrift, Bd. XXIV, 1890, p. 549. — Dritter Teil: Siphoniata. Jenaische Zeitschrift, Bd. XXVII, 1892, p. 1.
9) Simroth, H., Scaphopoda. Bronns Kl. u. Ordn. d. Tierreichs, Bd. III, 1892—94, p. 356.
10) Bemerkungen über die Morphologie der Scaphopoden. Zeitschr. f. Naturw., Bd. LXVII, 1894, p. 239.
11) Thiele, J., Ueber Sinnesorgane der Seitenlinie und Nervensystem von Mollusken. Zeitschrift f. wissensch. Zool., Bd. XLIX, 1890, p. 385.

Figuren-Erklärung.

Tafel I.

Fig. 1. Längsschnitt durch den Pavillon. *D* = dorsale Seite, *V* = ventrale Seite.

Fig. 2. Querschnitt durch den Pavillon.

Für beide Figuren bedeutet: *a* Epithel der Innenseite, *b* Epithel der Außenseite, *c* äußere subepitheliale Muskelschicht, *d* innere subepitheliale Muskelschicht, *e* birnförmige Drüse, *f* Schleimdrüsenzellen, *g* Nerv, *h* Ringfurche, *i* Haftepithel, *k* mediane Blutbahn, *l* Ringsinus, *m* Rückenmuskel, *n* Muskeln des Ringwulstes, *o* keulenförmige Drüse, *p* Sinnesepithelzellen, *r* Mantel, *x* Drüsenrinne.

Tafel II.

Fig. 3. Querschnitt durch Subradularorgan, Gehirn und Kiefer.

Fig. 4. Längsschnitt durch Subradularorgan, Gehirn und Kiefer. *a* Cerebralganglion, *b* Mantelnerv, *cc'* Tentakelnerven, *d* Tentakelschild, *e* äußeres Epithel, *f* Rüssel, *g* Pleuralganglion, *h* Kieferfalte, *i* Kiefer, *k* drüsige Falte am Subradularorgan, *l* Falte der Pharynxwand vor dem Anfang des Radulablindsackes, *m* Wanderschleimzelle, *n* Sinus perilingualis, *o* Subradularganglion, *p* vorderstes Buccalganglion, *q* ventraler Kiefermuskel, *r* Rüsselnerv, *s* Cerebrobuccalkommissur, *t* Radula, *u* Oesophagus, *v* Geschmacksbecher, *w* Subradularorgan, *y* Sinus cerebralis, *z* Muskelblatt, *z'* Muskulatur des Fußes.

Fig. 5. Stück eines Schlauches der Rektaldrüse. *a* Vakuole.

Tafel III.

Fig. 6. Längsschnitt durch die innere Drüsenzone des Mantels. *a* Epithelzelle, *b* retortenförmige Drüse, *c* Bindegewebszelle, *d* Mantel, *e* Blutsinus.

Fig. 7. Querschnitt durch Rectum und Rektaldrüse. *a* Rectum, *b* Rektaldrüse, *c* rechter Nierensack, *d* Nierenporus, *e* hinterer Nerv, *f* Stelle in der Nähe des Anus, *g* Rückenmuskel, *h* membranartiger Abschnitt der Niere, *i* Zellknäuel (siehe den Text), *k* hinterer Abschnitt des Oesophagus, *l* Leberblindschlauch, *m* Ringmuskulatur des Rectums, *n* Ausmündungsstelle der Rektaldrüse.

Fig. 8. Längsschnitt durch die Basis des Mantelwulstes. *a* Sinnesepithelzellen, *b* Muskeln, *c* hantelförmige Drüsen.

Frommannsche Buchdruckerei (Hermann Pohle) in Jena.

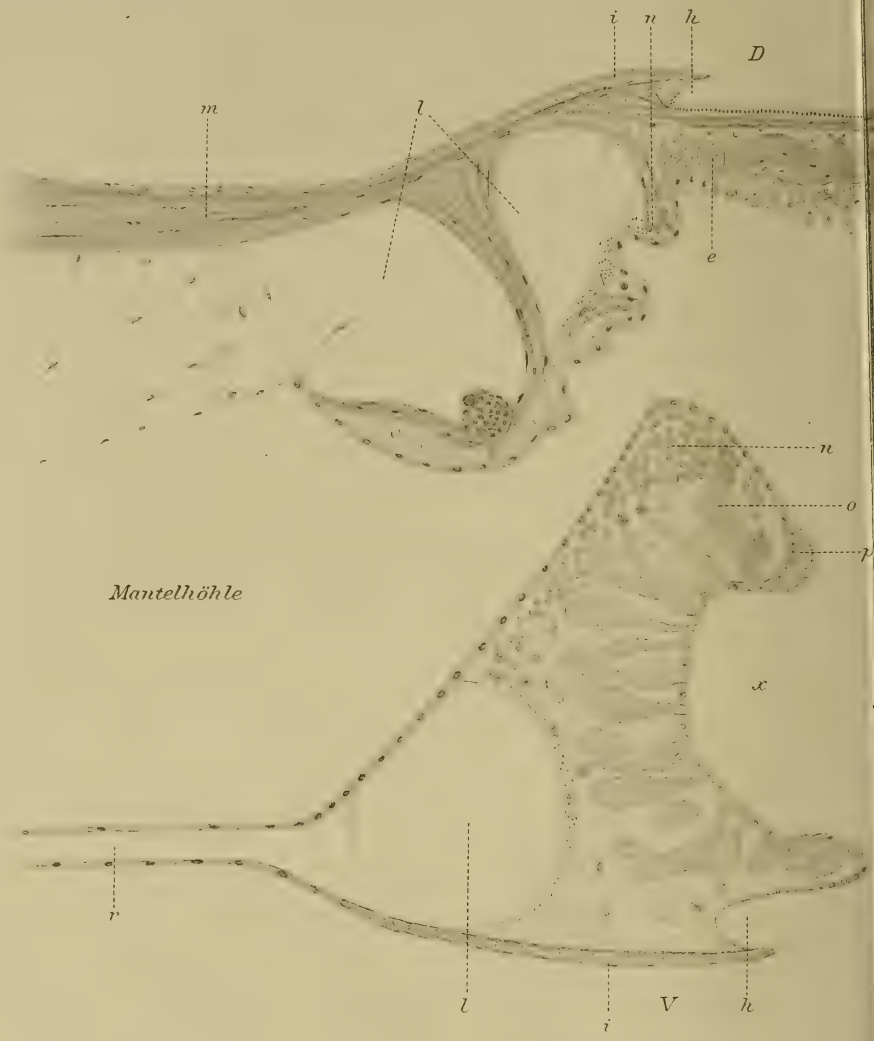

Fig. 1.

Boissevain gez.

Verlag v. Gust

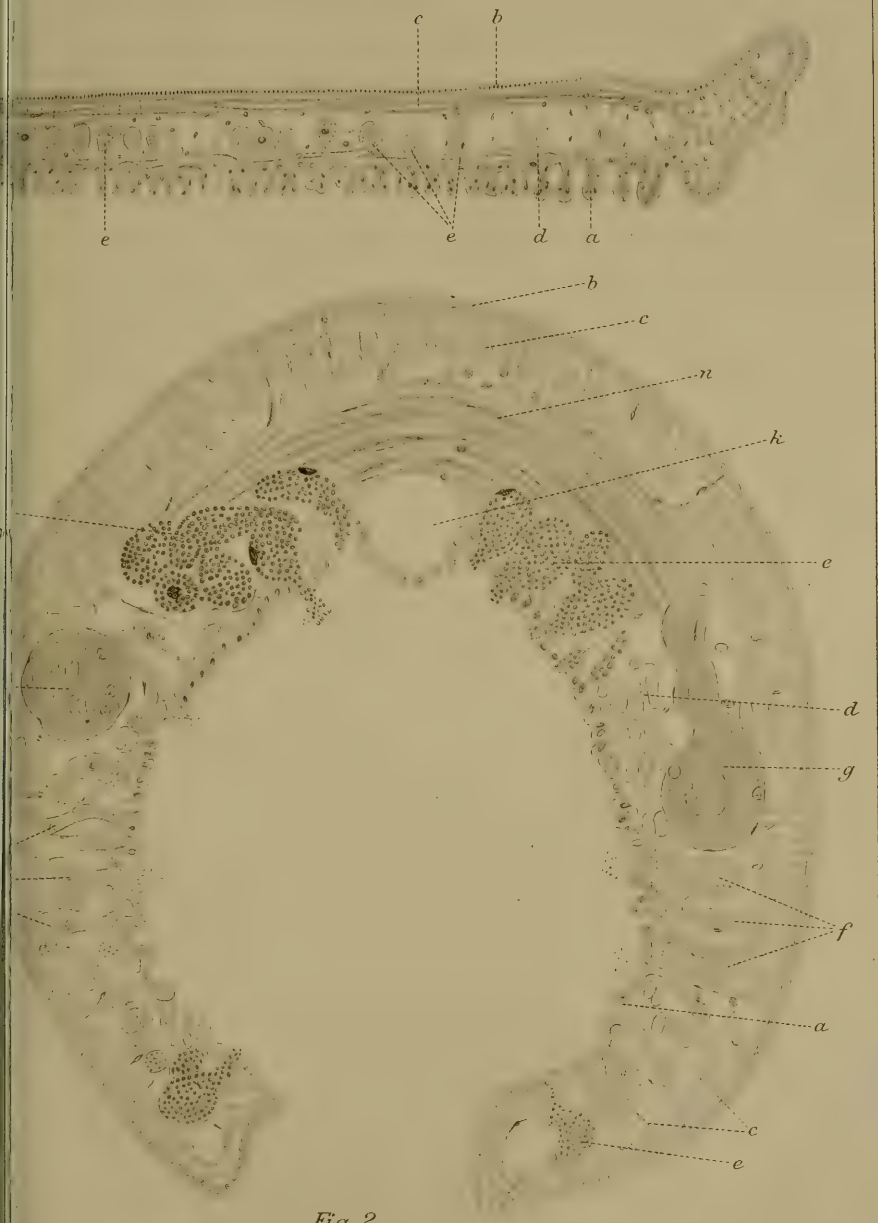

Fig. 2.

Lith Anst. v. K. Wesser, Jena.

, Jena.

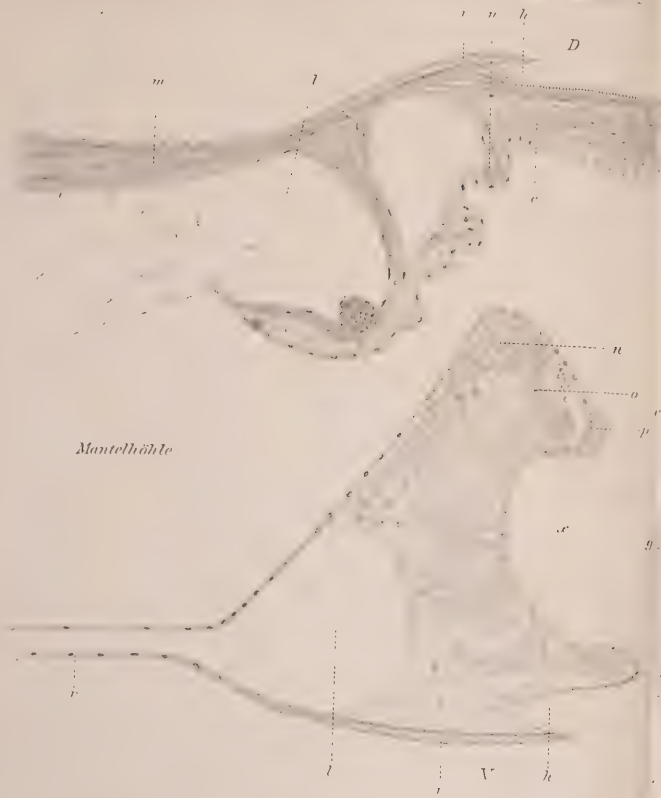

Fig. 1.

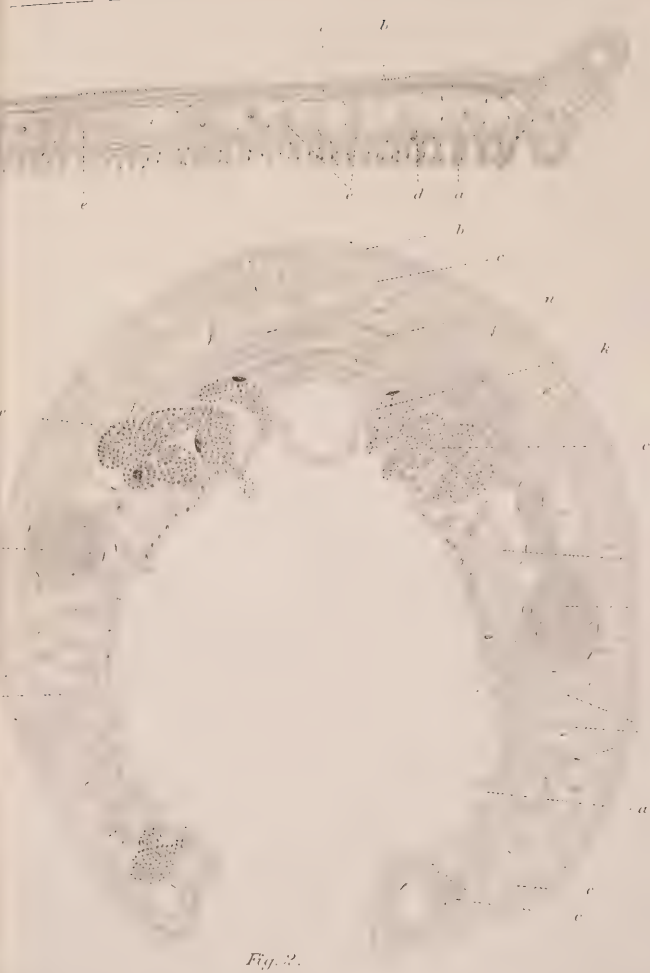

Fig. 2.

Lith Anst v K Wenner, Jena

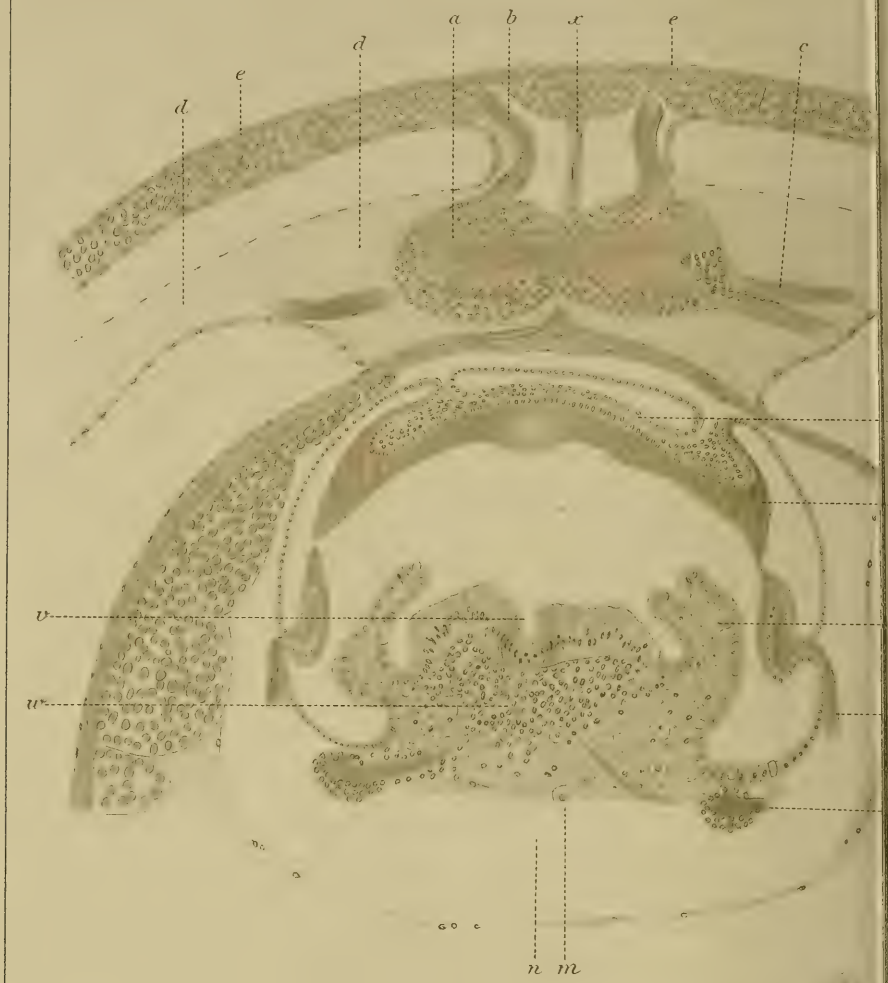

Fig. 3.

Boissevain gez.

Verlag v. G

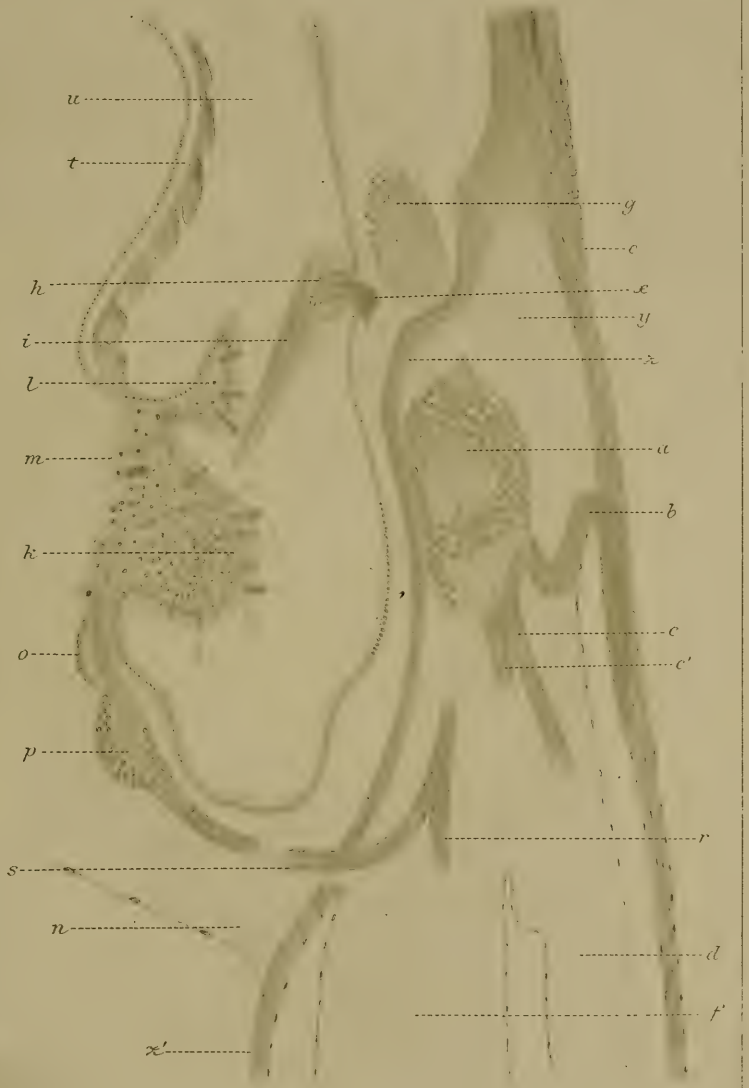

Fig. 4.

Lith. Anst. v. K. Wesser, Jena.

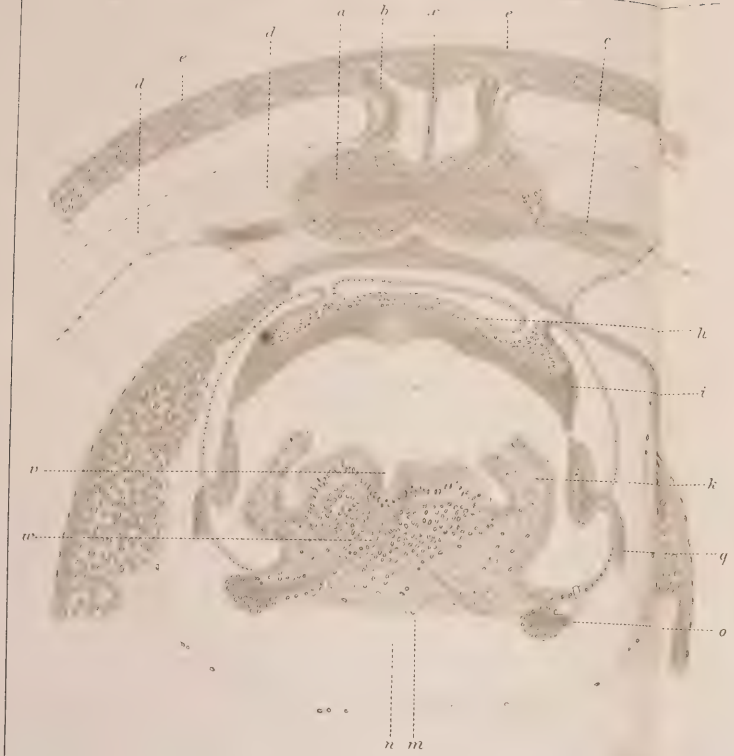

Fig. 3.



Fig. 4.

Verlag v. Gustav Fischer, Jena.

Fig. 6.

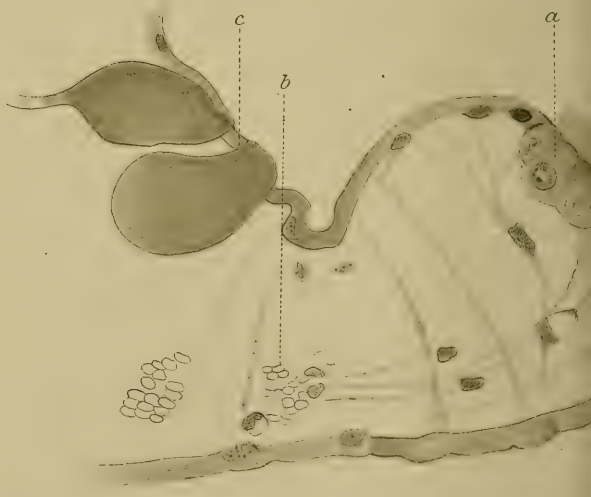

Fig. 8.

Boissevain gez.

Verlag

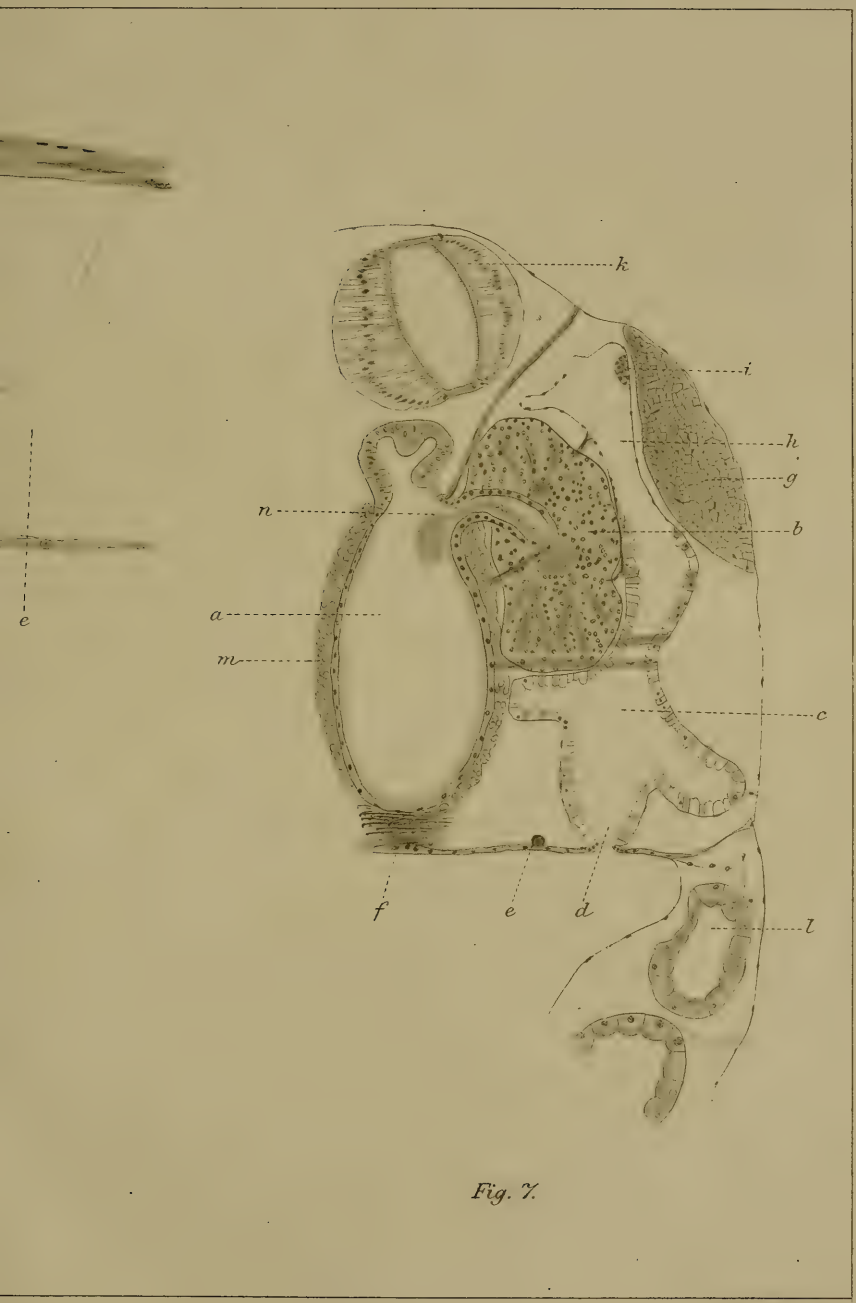

Fig. 7.

Lith. Anst. v. H. Wesser Jena

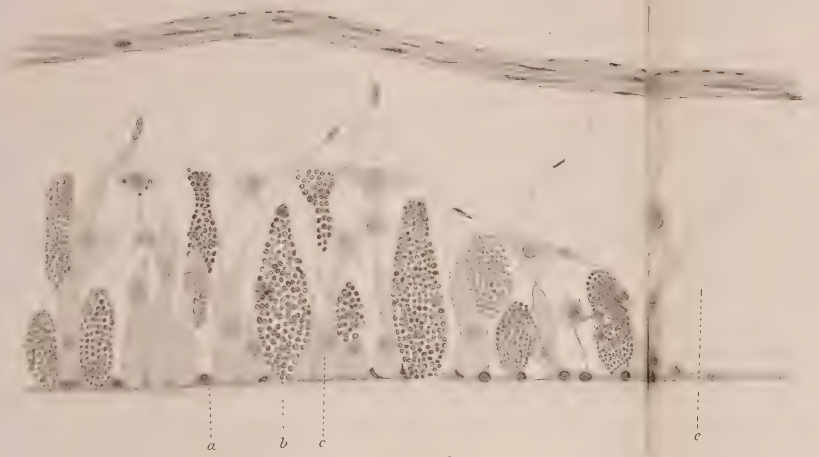

Fig. 6.

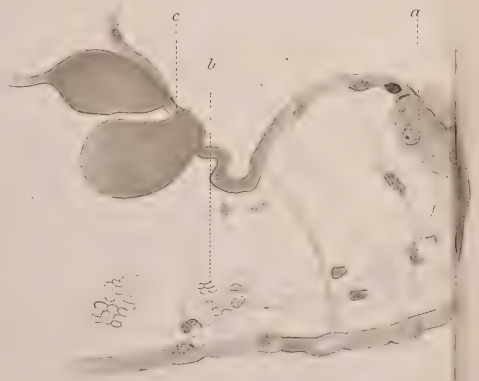

Fig. 8.

Fig. 7.

Boissevain gez.

Verlag ... scher, Wien

Lindenmeyer ...

Frommannsche Buchdruckerei (Hermann Pohle) in Jena.

SMITHSONIAN INSTITUTION LIBRARIES
SMITHSONIAN INSTITUTION LIBRARIES
SMITHSONIAN INSTITUTION LIBRARIES

SMITHSONIAN INSTITUTION LIBRARIES

SMITHSONIAN INSTITUTION LIBRARIES
3 9088 00907 9351